



# Una celiachia “barcollante”



*Dott.ssa Ersilia Rossi*

*UOC Pediatria UOS Gastroenterologia Pediatrica*

*Ospedale Sant'Anna e San Sebastiano*

*Caserta*

## “Una celiachia barcollante”

**Francesca** ha 7 anni e 2 mesi quando giunge presso il nostro PS perché al risveglio, avvenuto alle 6:30 circa, ha presentato difficoltà a camminare e, nelle ore successive, ha continuato a presentare disturbo dell'equilibrio .....

.....**chi è Francesca?**



## “Una celiachia barcollante”

### Anamnesi familiare:

- mamma affetta da ipotiroidismo in tp con Eutirox
- zia (ramo materno) tiroidectomizzata per gozzo
- bisnonna (ramo materno) celiaca



## “Una celiachia barcollante”

### Anamnesi fisiologica:

- nata a termine da gravidanza normocondotta, parto eutocico, PN g 2400. Fenomeni neonatali normoevoluti
- Allattamento materno per due mesi, poi latte formulato fino a 18 mesi. Svezzamento all'età di 6 mesi
- Accrescimento staturale regolare
- Accrescimento ponderale scarso – in ripresa – scarso
- Alvo talvolta irregolare



# “Una celiachia barcollante”

## Anamnesi patologica remota:

- Esantema critico all'età di 12 mesi
- Scarlattina all'età di 3 anni
- Morbillo all'età di 6 anni



# “Una celiachia barcollante”

## Anamnesi patologica remota:

- All'età di 16 mesi comparsa di alvo diarroico e arresto della crescita staturo-ponderale
- A 18 mesi pratica EMA e Ab anti transglutaminasi che risultano positivi



# “Una celiachia barcollante”

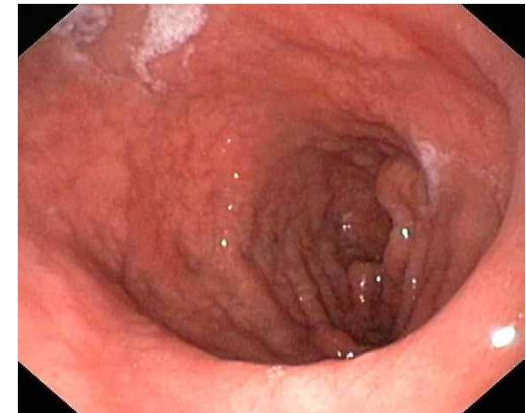

..... pratica EGDS:

“.....atrofia parziale dei villi ..... diagnosi:

**MALATTIA CELIACA ”**

**INIZIA LA DIETA SENZA GLUTINE**



## “Una celiachia barcollante”

Miglioramento delle condizioni cliniche generali  
Accrescimento staturale-ponderale regolare.....

.....FRANCESCA va a gonfie vele!!!!!!






## “Una celiachia barcollante”

Ma all'età di 5 anni e 6 mesi, dopo circa 4 anni di dieta senza glutine, il pediatra curante riferisce alla madre che la malattia è in REMISSIONE e che quindi può e deve riprendere

**DIETA LIBERA!**



## “Una celiachia barcollante”

All'età di 7 anni, dopo circa 18 mesi di dieta libera, la piccola presenta un notevole calo ponderale e riferisce astenia, ripete prelievo per **EMA e Ab anti transglutaminasi : POSITIVO**

### Anamnesi patologica prossima:

A **7 anni e 1 mese** riprende la dieta senza glutine  
.....dopo circa un mese.....giunge presso il nostro PS perché lamenta  
astenia, facile stancabilità al mattino.....non riesce a  
camminare.....”barcolla”

**si ricovera**



## “Una celiachia barcollante”

**Esame obiettivo:** “stazione eretta con base leggermente allargata ed oscillazioni lievi del tronco. Deambulazione difficoltosa ed impacciata. Lieve ipotonia agli arti inferiori”. Alla palpazione del collo tiroide di volume modicamente aumentato, mobile sui piani sottostanti.

Peso Kg 17.500 (<3°pct); h cm 116 (10°pct)



# “Una celiachia barcollante”

## All'ingresso

**Visita neurologica:** “al momento la piccola deambula seppur con minimo impaccio. Il rimanente esame neurologico è negativo a parte lieve ipotonia muscolare”

**Visita oculistica + fondo oculare:** negativa

**Visita ORL:** presenza di nistagmo di II grado diretto a sinistra

**TC cranio, dorsale e lombo-sacrale:** negativa



# “Una celiachia barcollante”



## Esami ematici:

- **Glicemia** 225 mg/dl
- **Ab antitransglutaminasi:** 14.5; **EMA:** positivo
- **TSH** 138.80  $\mu$ IU/ml; **FT3** 3.12 pg/ml; **FT4** 0.75ng/dl
- **Ab anti TG** 2365 IU/ml; **Ab anti TPO** 1145 IU/ml
- **Emocromo:** **GB** 6.600 (N 65.3%; L 27.3%, M 4.5%),  
**GR** 4.810.000, **Hb** 12.4 g/dl
- **Sideremia:** 37  $\mu$ g/dl
- **Hb glicosilata:** nella norma
- **C peptide, insulinemia pre e post prandiale:** nella norma



# “Una celiachia barcollante”

## Esami strumentali

- **ECO-tiroide:** tiroide aumentata di volume con diam. ap >1.45cm a sinistra e >1.4 cm a destra, con incremento volumetrico della regione interlobare, a margini ondulati e ad ecostruttura finemente disomogenea, ipoecogena e con pseudonodulo centrimetrico a sede lobare inferiore bilaterale e prevalente a sinistra.
- **Eco addome, Rx torace:** negativi
- **EEG:** attività elettrica cerebrale in veglia e in sonno spontaneo priva di chiari elementi patologici
- **ECG ed Eco cardio:** nella norma



## “Una celiachia barcollante”

...che si fa?

...intanto Francesca non barcolla più.....e pratica consulenza endocrinologica pediatrica.....inizia terapia sostitutiva con:

- **Tirosint: 37.5 µg/die**

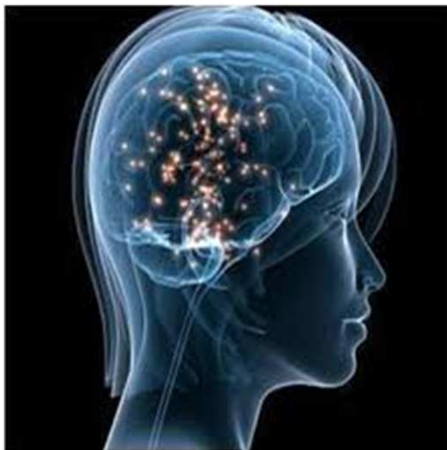
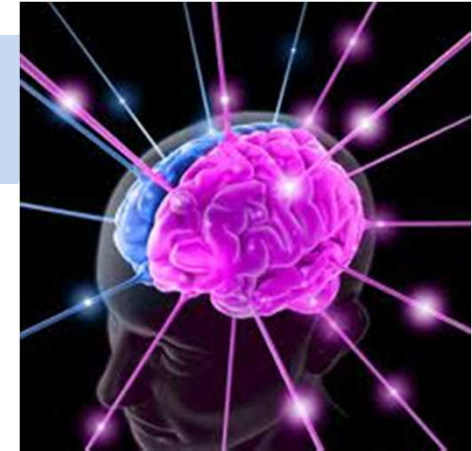.....controllo endocrinologico e prelievo di controllo dopo tre settimane



## “Una celiachia barcollante”

pratica inoltre

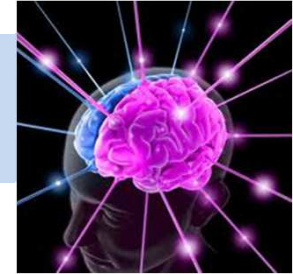- RM encefalo, RM colonna lombosacrale,  
RM colonna cervicale, RM colonna dorsale,  
Angio RM distretto vascolare intracranico:



**nella norma**

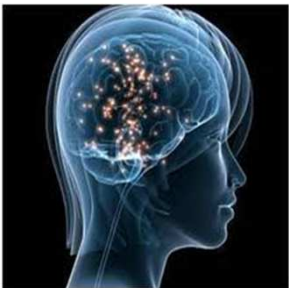

## **“Una celiachia barcollante”**

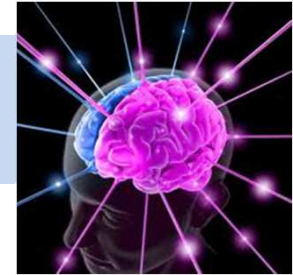

Che dice il neurologo adesso?

**“Francesca ha avuto un episodio di atassia transitoria “**

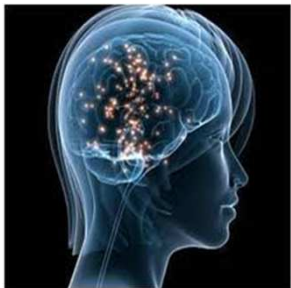

## **“Una celiachia barcollante”**



.....e l'endocrinologo?

**“Francesca ha un ipotiroidismo da tiroidite autoimmune”**



## “Una celiachia barcollante”



### Sintomi neurologici associati alla malattia celiaca:

- Epilessia
- Atassia
- Neuropatia
- Lesioni sostanza bianca
- Cefalea
- Disturbi psichiatrici



# DIAGNOSI

- atassia transitoria
  - ipotiroidismo da tiroidite autoimmune
- in soggetto affetto da Malattia Celiaca



*Dott.ssa Ersilia Rossi  
UOC Pediatria UOS Gastroenterologia  
Pediatria  
Ospedale Sant'Anna e San Sebastiano  
Caserta*