

.....è sempre solo Celiachia?

Filomena Pascarella, UOC Pediatria-Ospedale Sant'Anna e San Sebastiano Caserta



.....è sempre solo Celiachia?

La storia di Martina inizia a 6 anni e 9 mesi

***...”mamma ho mal di pancia.....mamma portami in ospedale
ho mal di pancia forte!”***



.....è sempre solo Celiachia?

Chi è Martina?

E' una bimba di 7 anni e 7 mesi che negli ultimi dieci mesi riferisce alla "madre" frequenti episodi di dolore addominale e per tale motivo viene visitata più volte dalla pediatra curante



.....è sempre solo Celiachia?



Anamnesi familiare

Conosciamo molto poco della famiglia di Martina perché è stata affidata ad una zia materna, tre mesi dopo la nascita. La madre naturale di Martina era minorenni al momento del parto.....la nonna materna per esigenze economiche aveva chiesto a sua sorella di allevare temporaneamente Martina

.....non sappiamo nulla del padre e dei nonni paterni; la madre è affetta da anemia sideropenica



.....è sempre solo Celiachia?



Anamnesi fisiologica

...ci dicono che:

- Martina è nata da parto eutocico, PN gr 3000
- Normale evoluzione dei fenomeni neonatali
- Crescita staturo-ponderale e sviluppo psicomotorio nella norma



.....è sempre solo Celiachia?



Anamnesi patologica remota

- “spasmi affettivi” fino all’età di due anni
- per il resto nessun problema degno di nota fino all’età di 6 anni e 9 mesi quando la piccola riferisce comparsa di dolore addominale



.....è sempre solo Celiachia?



Anamnesi patologica remota

- all'età di 6 anni e 9 mesi (**Aprile 2011**) Martina viene condotta in Pronto Soccorso per dolore addominale persistente e viene posta diagnosi di appendicite acuta
- intervento di appendicectomia
- regolare decorso post-operatorio



.....è sempre solo Celiachia?



Anamnesi patologica remota

.....ma dopo l'intervento di appendicectomia

- persistenza di dolore addominale
- comparsa di alvo stitico



.....è sempre solo Celiachia?



Anamnesi patologica remota

La pediatra curante prescrive terapia con probiotici, consiglia modifiche alimentari

.....ma Martina lamenta sempre dolore addominale, anche NOTTURNO....alternando periodi di benessere

La madre riferisce che spesso la chiamano dalla scuola perché la piccola lamenta dolore addominale



.....è sempre solo Celiachia?

Ad Ottobre 2011 (età 7 anni 3 mesi) la pediatra curante, preoccupata per la sintomatologia lamentata dalla piccola, prescrive una serie di esami ematochimici tra cui:

- Ag fecale Helicobacter Pylori: positivo
- EMA e Ab antitransglutaminasi: positivi

-Consiglia **visita gastroenterologica pediatrica** presso il nostro Ospedale ed intanto prescrive terapia eradicante per l'infezione da H.Pylori



.....è sempre solo Celiachia?

Visita gastroenterologica pediatrica e ricovero in regime di Day Hospital (28 Ottobre 2011)

Peso Kg 25 (50-75° pct); H cm 122 (50-75° pct)

Esame obiettivo: negativo

-Emocromo: GR 5.220.000, Hb 12.8, MCV 76.8, Plt 403.000

-VES 3 mm/h

-PCR 0 mg/dl

-IgA 110 mg/dl

-GOT 21 UI/l; GPT17 UI/l

-Ferritina 12.80 ng/ml

-Profilo tiroideo: nella norma

-Ag fecale Helicobacter Pylori: positivo

-EMA: positivo

-Ab antitransglutaminasi: >200



.....è sempre solo Celiachia?



Visita gastroenterologica pediatrica e ricovero in regime di Day Hospital (28 Ottobre 2011)

Si programma EGDS per il 9 Novembre.....ma in tale occasione l'anestesista e il pediatra di turno riscontrano "intensa mucosite delle alte vie respiratorie" e, pertanto, l'esame viene rimandato al 22 Novembre



.....è sempre solo Celiachia?



...ma nei 4 giorni che precedono l'esecuzione della EGDS Martina sta male



.....è sempre solo Celiachia?



Viene condotta presso il PS della nostra AORN per tre notti consecutive lamentando dolore addominale periombelicale e sovrapubico, la madre riferisce che la piccola è molto agitata e nervosa, probabilmente perché si sta avvicinando la data dell'EGDS



.....è sempre solo Celiachia?



Primo accesso in PS

il 19 novembre resta in osservazione tutta la notte e, dopo somministrazione di placebo, si addormenta e viene dimessa al mattino. Pratica urgenze ematiche ed eco-addome che risultano nella norma



.....è sempre solo Celiachia?



Secondo accesso in PS

il **20 novembre** torna presso il nostro PS e viene trasferita presso un altro Ospedale per mancanza di posti letto, la madre ritira la piccola cps per non perdere la EGDS programmata per il 22



.....è sempre solo Celiachia?



Terzo accesso in PS (sempre durante la notte)

il 21 novembre torna per la terza sera consecutiva in PS e viene trattenuta in osservazione dal momento che il giorno seguente dovrà praticare EGDS



.....è sempre solo Celiachia?

Pratica EGDS il 22 Novembre 2011

EGDS:

Esofago normale fino al cardias, in sede, continente. Stomaco di forma regolare con mucosa antrale modicamente edematoeritematosa. Atrofia delle pliche conniventi del secondo duodeno, con aspetto ad acciottolato della mucosa.

Istologia: atrofia moderata dei villi, enterociti con brush border irregolare ed aumento dei linfociti T intraepiteliali (superiori a 25 linfociti/100 cellule epiteliali)

Non si osserva contaminazione batterica di tipo Helicobacter Pylori valutata con la colorazione di Giemsa.

Diagnosi: M. Celiaca (lesione di tipo IIIb o distruttiva sec Marsh mod da Oberhuber)



.....è sempre solo Celiachia?

Durante il periodo di osservazione in reparto, dopo aver praticato EGDS in sedazione, Martina alterna momenti di benessere a momenti in cui lamenta dolore addominale di tipo crampiforme, periombelicale.....tuttavia mangia un gelato e beve un succo di frutta, è vigile, partecipa all'ambiente



.....è sempre solo Celiachia?



.....dal momento che appare sofferente decidiamo di ricoverare la piccola in regime di ricovero ordinario.....la “madre” è indecisa e poco convinta della nostra indicazione perché crede che tutto il malessere origini dall’esame eseguito e ritiene che probabilmente la piccola starà meglio a casa sua.....**ma noi insistiamo!!**

RICOVERO il 22 Novembre sera



.....è sempre solo Celiachia?

Esame obiettivo al ricovero (h 18:00):

Addome trattabile su tutti i quadranti, non dolente alla palpazione;
deambulazione a tratti incerta. Tono e trofismo muscolare nella norma. Esame neurologico negativo

Esami ematochimici:

Emocromo: GB 4.440; GR 5.260.000, Hb 13.3, Plt 325.000

VES 5 mm/h; PCR 0 mg/dl

PT, PTT, Fibrinogeno: nella norma

Procalcitonina: 0.09 ng/ml

LDH: 656 UI/l (vn 230-460)



.....è sempre solo Celiachia?

Durante la notte **(23 Novembre)** la piccola lamenta dolore addominale, pratica consulenza chirurgica: “addome trattabile su tutto l’ambito non dolente alla palpazione, non segni di peritonismo. Dolore in regione sovrapubica, in prossimità della sinfisi, come da pubalgia. Alvo aperto a feci e gas.”

Il chirurgo consiglia di ripetere ecografia addominale, rene e vie urinarie e di praticare urinocoltura

Eco addome completo: negativo



.....è sempre solo Celiachia?



Il **23 Novembre** (durante la giornata) la piccola sta meglio, lieve miglioramento del dolore addominale....anche se non riesce ad evacuare.....e riferisce dolore agli arti inferiori

-ma la bambina presenta alvo stitico da mesi!!

-inoltre la madre continua a ripetere che la piccola è molto nervosa, tesa, fa capricci e, addirittura, viene invitata in ospedale un'amica psicologa per parlare con Martina



.....è sempre solo Celiachia?

.....durante la notte **(24 Novembre)**: le cose cambiano!!!!

- non riesce ad urinare
- non evacua da due giorni
- all'EO: addome teso, timpanico, poco trattabile
- consulenza chirurgica: “addome teso, globoso, dolente alla palpazione superficiale e profonda su tutti i quadranti, in particolare in regione epigastrica. Poco trattabile sui restanti quadranti addominali.”

Richiede: Rx diretta addome



.....è sempre solo Celiachia?

Rx diretta addome:

Immagine anomala, come da dislocazione del sigma in mesogastrio e fianco sinistro. Utile TC



.....è sempre solo Celiachia?

TC addome e pelvi:

Esame eseguito senza somministrazione di mdc iodato: presenza nello scavo pelvico di una formazione, a pareti regolari e contenuto liquido, che si porta verso l'alto sino a superare il piano passante per le creste iliache dislocando le anse intestinali.



.....è sempre solo Celiachia?

RMN Rachide in toto

A livello del corpo di D10 si osserva diffusa alterazione della fisiologica intensità di segnale vertebrale per la presenza di grossolana formazione infiltrante, di verosimile natura eteroplasica con osteolisi dei profili margino-somatici nonché di entrambi i peduncoli vertebrali, specie del destro. La suddetta lesione appare ad estrinsecazione cranio-caudale a manicotto, senza segni di infiltrazione delle vertebre e dei dischi sopra e sottostanti.

Allo stesso livello, a sede endocanalare posteriore, visibilità di immagine disomogeneamente iperintensa in T2, di tipo simil-fluido che estendendosi da D9 a D11 disloca antero-lateralmente a sinistra il midollo spinale che appare compresso sul soma D10 e che mostra aspetto congesto ed edematoso.



.....è sempre solo Celiachia?




Alla luce degli esami praticati contattiamo la Neurochirurgia dell'Ospedale Santobono di Napoli per il trasferimento.....



.....è sempre solo Celiachia?



il **25 Novembre** giunge presso la NCH e si programma intervento chirurgico urgente per la rimozione della neoformazione.....diagnosi istologica:



Sarcoma di EWING

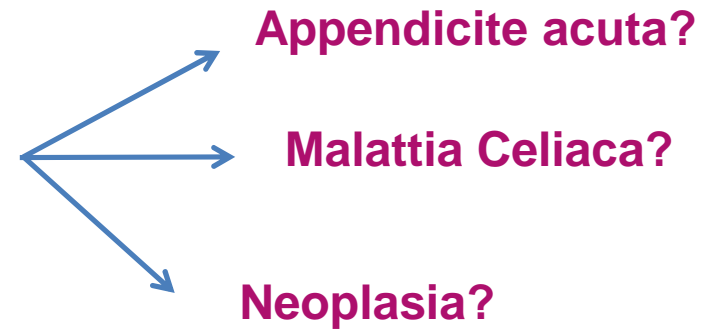


.....è sempre solo Celiachia?



RIFLESSIONI:

-Dolore addominale insorto 10 m fa



-Chi poteva “fare meglio?”

